

# Dermatite atópica com apresentação atípica de eczema folicular: relato de caso

CARVALHO, IS<sup>1</sup>; CAMPOS, ES<sup>1</sup>; STRACCI, J<sup>1</sup>; TAJRA, TA<sup>1</sup>; DIOGO AB<sup>2</sup>;

Centro Universitário São Camilo - CUSC

1. Acadêmicos do curso de medicina do CUSC 2. Docente do curso de medicina do CUSC



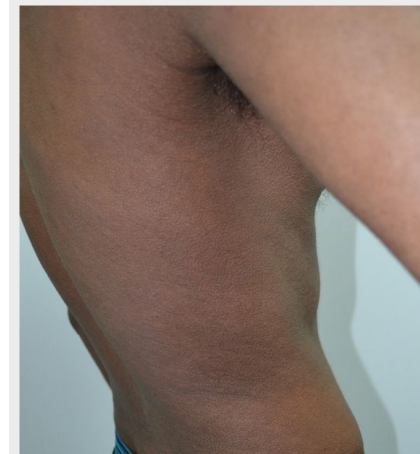
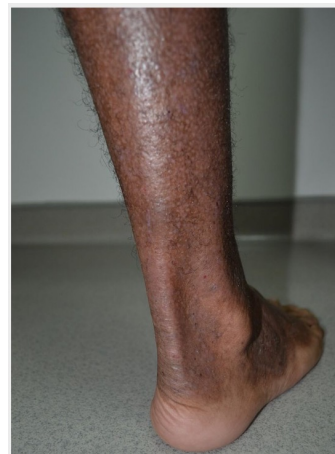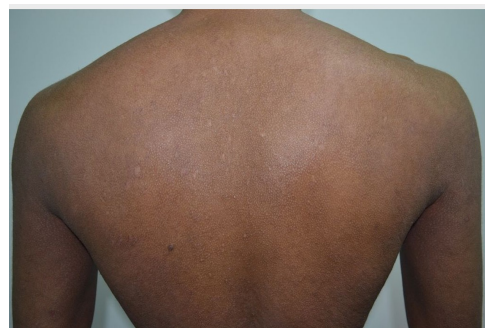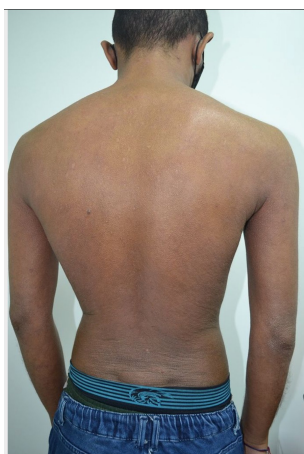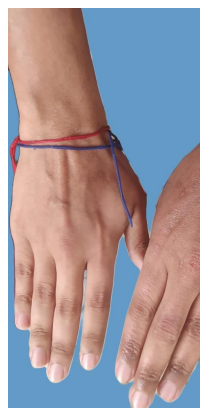CENTRO UNIVERSITÁRIO  
SÃO CAMILO

## FUNDAMENTOS

A dermatite atópica (DA) atípica é pouco discutida na literatura atual. Ressaltamos a importância deste relato por apresentar um paciente cuja principal manifestação foi de eczema folicular generalizado. Por ser incomum, há dificuldade no diagnóstico e atraso no tratamento, corroborando para maior gravidade.

## RELATO DE CASO

Homem, 22 anos, procedente de São Paulo, fototipo IV, descendência africana e antecedentes atópicos. Iniciou o quadro com prurido, xerose e eczema, em fossas cubitais e poplíteas, aos 2 anos. As lesões evoluíram para eczema de padrão folicular, difusamente. Apresentava nódulos pruriginosos em membros inferiores, manchas hipo/hiperpigmentadas pós inflamatórias, xerose generalizada, eczema crônico em pescoço e dorso de mãos, linhas de Dennie Morgan e pitiríase alba. Biópsia de pele apresentou epiderme com espongiose, paraceratose e acantose irregular. Sangue periférico com IgE elevada e eosinofilia. O diagnóstico ocorreu na idade adulta



## DISCUSSÃO

O paciente apresenta características clássicas da doença, como atopia, xerose e prurido, além de lesões de morfologia e localização atípicas, maior gravidade e aparecimento das lesões apenas na vida adulta. Mas, a principal manifestação foi de eczema folicular localizado em regiões além das áreas clássicas (fossas cubitais e poplíteas). É importante o reconhecimento deste tipo de eczema, pois o diagnóstico é clínico. Nesse caso o paciente, recebeu tratamentos com emolientes e corticoides tópicos, sem resposta. Optou-se pela introdução de Ciclosporina, associado à corticoides e emolientes, com melhora.

## CONCLUSÃO

Dessa forma, as características clássicas da doença, presentes nesse relato, foram atopia, xerose e prurido. As lesões atípicas notadas foram o eczema folicular generalizado e o prurigonodular em regiões extensoras. Esses achados são incomuns na forma típica da DA, sendo mais prevalentes em descendentes africanos.

## REFERÊNCIAS

- 1) Langan, S. M., Irvine, A. D., & Weidinger, S. (2020). Atopic dermatitis. *The Lancet*, 396(10247), 345–360. doi:10.1016/s0140-6736(20)31286-1
- 2) Atopic Dermatitis Racial and Ethnic Differences Adeline Mei-Yen Yong, MRCP (UK), Yong-Kwang Tay, FRCP (Lond)
- 3) Typical and Atypical Clinical Appearance of Atopic Dermatitis Nanette B. Silverberg. *Clinics in Dermatology*
- 4) Atypical manifestations of atopic dermatitis - Ram Gulati; Department of Dermatology, SDM Hospital, Jaipur, Rajasthan, India